

Претензия

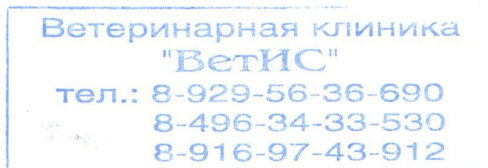
18.11.2020 года пришли на прием с котенком, после проведения «лечения» котенок умер мучительной смертью.

Прошу предоставить информацию в письменном виде в пяти экземплярах с печатью клиники, с подписью заведующего.

1. Вес животного
2. Температура животного на момент поступления
3. Клинический осмотр (где прописано внешний вид котенка, ментальный статус, видимые слизистые оболочки, Аускультация легких, Аускультация сердца, живот при пальпации, ротовая полость, глаза, кожа, шерсть, опорно двигательный аппарат, лимфоузлы)
4. Дифференциальный диагноз
5. Медицинская карта котенка (все обращения в клинику)
6. 18.11.2020 г. Описание, что было с котенком какие манипуляции были проведены, какие уколы в каких дозах были введены, каким образом рассчитывались дозы препаратов, размеры иглы (см) вводимых через рот в глотку котенку
7. Почему нас не предупредили о летальном исходе.
8. Почему нас не предупредили о реанимационных действиях.
9. Как поставили диагноз отек легких
10. Почему пошла кровь из носа и рта
11. Почему у котенка поднялось внутречерепное давление
12. Что делали котенку после того как его оставили в клинике
13. Кто виновен в смерти котенка
14. Почему не взяли анализ крови и не сделали рентген

21.11.2020 г.

Владелец Воронцов К. И.



21.11.20
18:00
документы будут готовы
к 23.11.20

администрация
клиники
"ВетИС"

Ветеринарная клиника
"ВетИС"
тел.: 8-929-56-36-690
8-496-34-33-530
8-916-97-43-912

Пожалуйста к претензии
от 21.11.2020г.

По содержанию претензии устно:
- вынесены из холодильного агрегата
ваши водосна на руки в полном объеме.
- по приему 18.11.2020г. - животное полу-
щено на прием повторно в теплом состо-
янии по симптоматике болезни неизвестной
этиологии, так как вы не могли держать
и фиксировать животное ваши предложения
раскладить животное, подложить под живот
санитарно и репродуктивное оборудование, на это вы
легко дали согласие идти на руки. Так как
животное для осмотра, действительно было, не для осмотра
значимой точно узила, не переключившись,
металлический переход фрикционной шестерни отек
от них, появились хромоты, риниты.

Все требования обращения с животными
выполнены согласно Ветеринарного Законодатель-
ства.

Выполнена процедура: клинический осмотр животного
реакцией животного
проявлениями носовых ходов
после осмотра в/в инъекция
транспортировка животного.

Дружн. животное водосна.

Ветеринарной Службы



Султанов И.И.

Ветеринарная клиника
"ВетИС"
тел.: 8-929-56-36-690
8-496-34-33-530
8-916-97-43-912

Я ветеринарный врач Туминов Кристина Алексеевна была принята бездомного животного в ветеринарной клинике Котки 14.09.20. Животное было подобрано с улицы, не привито, с мобильными сетями, члениками и царапинами, истощено.

Владельцу было предложено взять анализ ПЦР-копипены и 3 ия вирусные инфекции для обследования и постановки точного диагноза.

Владелец наотрез отказался.

Схемы лечения и рекомендации были выданы на руки.



ВетИС

143302, Московская область, Наро-Фоминский район, г. Наро-Фоминск, ул. Московская, д. 13 Б
8-929-563-66-90 8-916-974-39-12
8-496-343-35-30

Ветеринарная клиника
"ВетИС"
тел.: 8-929-56-36-690
8-496-34-33-530
8-916-97-43-912

Назначения

№ 122354

Дата 18.11.2020

Вид Порода
Пол Возраст не определен Кличка Бездомный
ФИО владельца Воронцов Константин Игоревич
Контактная информация 89057832768

Анамнез

Повторный прием:

Со слов владельца: состояние без изменений, выделения из носа зеленогнойного цвета, тухлый запах изо рта, истощен, очень возбудимый, шерсть тусклая, по отрицательной динамике можно судить о хронических заболеваниях, дыхание с хрипами, нос заложен дышит ртом

Принято решение вместе с владельцем - провести процедуру промывания носа под релаксацией

Сделано: промывание носовых ходов. капельное введение препаратов по схеме реанимации, у животного после релаксации выделялся обильно гнойный экссудат с кровью. Животное помещено в кислородную камеру для реанимации. Через 3 часа животное скончалось. Летальный исход. произошел из-за отека легких, истощения, вирусных инфекций, рахита.

Масса 610гр.

Релаксация.

Проверка носового прохода-проход сохранен, но большое кол-во гноя. Откачка гноя из носового хода.

Инъекции: фуросемид, эуфелин,

В/в струйно: рибоксин, пирарцетам, мексидол, атропин, кордиамин.

Животное пало-развитие отека легкого.

Предварительный диагноз

Глистная инвазия? Вирусная инфекция? Травма фактор? ССН? Ринотрахеит?

Окончательный диагноз

Вирусная инфекция, истощение, рахит, пневмония гнойная

Назначения

Дополнительная информация

23 ноября 2020 г.



Аутова И.И.



ВетИС

143302, Московская область, Наро-Фоминский район, г. Наро-Фоминск, ул. Московская, д. 13 Б
8-929-563-66-90 8-916-974-39-12
8-496-343-35-30

Ветеринарная клиника
"ВетИС"
тел.: 8-929-56-36-690
8-496-34-33-530
8-916-97-43-912

Назначения

№ 116065

Дата 14.09.2020

Вид Порода
Пол Возраст не определен Кличка Бездомный
ФИО владельца Воронцов Константин Игоревич
Контактная информация 89057832768

Анамнез

Первичный прием
Со слов владельца: подобрали котенка на улице, в помете было несколько котят, мама кошка на вид больная с гнойными выделениями из глаз и носа на улице
При осмотре: глаза отечны, гнойные истечения из носа и глаз, истощен, кожа поражена, грязная, небольшое количество струпьев и корок, тухлый запах изо рта, уши грязные
Люм. диагностика отрицательна
Отказ от анализов для диагностики.
Сделано вакдерм Ф в правую тазовую конечность

Предварительный диагноз

Глистная инвазия? Вирусная инфекция? Грибковая инфекция? рахит

Окончательный диагноз

Вирусная инфекция, рахит, истощение,

Назначения

Внутрь:
-Синулокс50 по 1/4 табл 2 раза в день(7 дней)
-Биокорректор по 1/4 табл 1 раз в день(10 дней)
-Эвнтон по 3кап 2 раза в день(10 дней)
-Витамины(месяц)
Уши:
-Лосьон клини 1 раз в день(10 дней)
-Амит по 2 кап 1 раз в день(7 дней)
Глаза:
-Лосьон для глаз клини 1 раз в день(10 дней)
-Анандин по 2 кап 1 раз в день(7 дней)
Нос:
-Хлоргексидин 1 раз в день(7 дней)
-Анандин по 2кап 1 раз в день(7 дней)
КОНТРОЛЬ ЗА СОСТОЯНИЕМ!!!
НА ПОВТОРНЫЙ ПРИЕМ ЧЕРЕЗ 10 ДНЕЙ!!!

Дополнительная информация

23.09.2020 г.



Лугмова Илл.

Государственное бюджетное учреждение
города Москвы
«Московское объединение ветеринарии»
ГОРОДСКАЯ
ВЕТЕРИНАРНАЯ ЛАБОРАТОРИЯ
127083, г. Москва, ул. Юннатов, д. 16а, стр.4
тел.:(495) 612-35-51, 612-04-15
тел./факс: (495) 612-33-80

ПРОТОКОЛ патологоанатомического вскрытия
№ 40129/7

Испытательный центр Горветлаборатории
ГБУ "Мосветобъединение" (ИЦ) уведомляет о
проведении патологоанатомического вскрытия
Воронцова К.И.

Время поступления трупа в ИЦ 24.11.2020 14:12:29

Ф.И.О : Воронцов К.И.	Вид животного : котенок	
Округ : СЗАО	Порода : метис	
Адрес : г. Москва ул. Таллинская 11-1-291	Кличка : Макс	Возраст :3 месяца
Телефон :8-905-783-27-68	Вакцинация : нет	
Основание : патвскрытие, утилизация	Кол – во проб : 1	

Код пробы: 61717

26.11.2020

При патологоанатомическом вскрытии обнаружено:

Острая застойная гиперемия и отек легких

Острое расширение полостей сердца.

Отек вещества головного мозга

Острый катаральный ринит.

Полнокровие внутренних органов.

Причина смерти: острая сердечно-легочная недостаточность.

Чип не обнаружен.

Директор Горветлаборатории

Ветврач регистратуры



А.Ю. Молодкина

Т.Г.Акиншина



ВетИС

143302, Московская область, Наро-Фоминский район, г. Наро-Фоминск, ул. Московская, д. 13 Б
8-929-563-66-90 8-916-974-39-12
8-496-343-35-30

Назначения

№ 122354

Дата 21.11.2020

Вид Порода
Пол Возраст не определен Кличка Бездомный
ФИО владельца Воронцов Константин Игоревич
Контактная информация 89057832768

Анамнез

Повторный прием:

Со слов владельца: состояние без изменений, выделения из носа зеленого-гнойного цвета, тухлый запах изо рта, истощен, очень возбудимый, шерсть тусклая, по отрицательной динамике можно судить о хронических заболеваниях, дыхание с хрипами, нос заложен дышит ртом

Принято решение вместе с владельцем - провести процедуру промывания носа под релаксацией

Сделано: промывание носовых ходов. капельное введение препаратов по схеме реанимации, у животного после релаксации выделялся обильно гнойный экссудат с кровью. Животное помещено в кислородную камеру для реанимации. Через 3 часа животное скончалось. Летальный исход. произошел из-за отека легких, истощения, вирусных инфекций, рахита.

Масса 610гр.

Релаксация.

Проверка носового прохода-проход сохранен, но большое кол-во гноя. Откачка гноя из носового хода.

Инъекции: фуросемид, эуфелин,

В/в струйно: рибоксин, пирарцетам, мексидол, атропин, кордиамин.

Животное пало-развитие отека легкого.

Предварительный диагноз

Глистная инвазия? Вирусная инфекция? Травма фактор? ССН? Ринотрахеит?

Окончательный диагноз

Вирусная инфекция, истощение, рахит, пневмония гнойная

21 ноября 2020 г.

Думова И.И.





ВетИС

143302, Московская область, Наро-Фоминский район, г. Наро-Фоминск, ул. Московская, д. 13 Б
8-929-563-66-90 8-916-974-39-12
8-496-343-35-30

Назначения

№ 116065

Дата 21.11.2020

Вид Порода
Пол Возраст не определен Кличка Бездомный
ФИО владельца Воронцов Константин Игоревич
Контактная информация 89057832768

Анамнез

Первичный прием

Со слов владельца: подобрали котенка на улице, в помете было несколько котят, мама кошка на вид больная с гнойными выделениями из глаз и носа на улице

При осмотре: глаза отечны, гнойные истечения из носа и глаз, истощен, кожа поражена, грязная, небольшое количество струпьев и корок, тухлый запах изо рта, уши грязные

Люм. диагностика положительная

Отказ от анализов для диагностики.

Сделано вакдерм Ф в правую тазовую конечность

Предварительный диагноз

Глистная инвазия? Вирусная инфекция? Грибковая инфекция? рахит

Окончательный диагноз

Вирусная инфекция, рахит, истощение,

Назначения

Внутрь:

- Синулокс 50 по 0.1/4 табл 2 раза в день (7 дней)
- Биокорректор по 1/4 табл 1 раз в день (10 дней)
- Эвнтон по 3 кап 2 раза в день (10 дней)
- Витамины (месяц)

Уши:

- Лосьон клини 1 раз в день (10 дней)
- Амит по 2 кап 1 раз в день (7 дней)

Глаза:

- Лосьон для глаз клини 1 раз в день (10 дней)
- Анандин по 2 кап 1 раз в день (7 дней)

Нос:

- Хлоргексидин 1 раз в день (7 дней)
- Анандин по 2 кап 1 раз в день (7 дней)

КОНТРОЛЬ ЗА СОСТОЯНИЕМ!!!

НА ПОВТОРНЫЙ ПРИЕМ ЧЕРЕЗ 10 ДНЕЙ!!!

Дополнительная информация

21 ноября 2020 г.

Дупова И.И.

